

## DIAGNÓSTICO E TRATAMENTO DA CÁRIE OCULTA: RELATO DE CASO CLÍNICO

### *HIDDEN CARIES DIAGNOSIS AND TREATMENT: A CLINICAL CASE REPORT*

Corbellini C\*, Carvalho AS\*\*, Lima-Arsati YBO\*\*\*

**RESUMO:** A cárie oculta é uma lesão cariiosa detectada em radiografias interproximais na dentina, em que, clinicamente, o esmalte oclusal se apresenta sadio ou minimamente desmineralizado. O objetivo deste trabalho foi apresentar e discutir as características da cárie oculta, a partir do relato de um caso clínico. No dente n°. 46 havia uma lesão de cárie restrita ao sulco méso-distal. O exame radiográfico interproximal mostrou evidência de diminuição da radiopacidade da dentina. Também foi utilizado o Diagnodent (Kavo) como método auxiliar de diagnóstico. O dente foi restaurado com resina composta. A ingestão frequente de sacarose e a alta exposição aos fluoretos são fatores etiológicos, quando associados, de cárie oculta. Para o melhor diagnóstico da atividade de cárie de qualquer lesão, cavitada ou não, a associação de métodos é o mais indicado. As lesões de cárie já estabelecidas devem ser indicadas para o tratamento restaurador. A cárie oculta tem a mesma indicação. O tamanho reduzido da cavidade tem relação direta com a precocidade no diagnóstico. Devido à possibilidade de um diagnóstico clínico falso negativo para cárie em dentes com a superfície oclusal hígida, está indicado o exame radiográfico interproximal como rotina para todos os pacientes.

**PALAVRAS-CHAVE:** Cárie dentária. Fluoreto. Radiografia interproximal.

**ABSTRACT:** *Hidden caries is a carious lesion detected by bite-wing radiographies in dentine, where the occlusal enamel surface is sound or slightly demineralized clinically. The aim of this work was to present and discuss the features of hidden caries, starting from the report of a clinical case. Lower right first molar had a lesion restricted to the mesiodistal assure. Radiographic examination showed evidence of decrease in dentin radiopacity. Diagnodent (Kavo) was used as auxiliary method of diagnosis. Tooth received a composite restoration. Association between sucrose and high exposition to fluoride is etiological factor for hidden caries. For best diagnosis of caries activity of any lesion, association of methods is the most suitable measure. Established caries should receive restoring treatment. Hidden caries have the same indication. The restrict size of the cavity has direct relationship with early diagnosis. Due to the possibility of a false-negative caries diagnosis during clinical examination, bite-wing radiograph is indicated as a routine for all patients.*

**KEYWORDS:** *Dental carie. Fluoride. bite-wing radiography.*

### INTRODUÇÃO

A cárie dentária é uma doença infecciosa e contagiosa. Seu desenvolvimento é determinado pela presença de bactérias e carboidratos fermentáveis<sup>1</sup>, sendo modificada, entre outros fatores, pelos componentes salivares e pela exposição a fluoretos<sup>2</sup>. Estudos em fósseis africanos indicam que a cárie é uma doença relativamente nova. Acredita-se que esta doença apareceu com prevalência significativa quando o homem deixou de ser exclusivamente caçador e passou a usar açúcar<sup>3</sup>.

Não é difícil constatar, com base em inúmeros estudos, que a prevalência da cárie dentária está diminuindo, porém ainda não está controlada. A despeito dessa menor prevalência, a superfície oclusal de molares permanentes ainda é a mais

acometida, representando a maior proporção de experiência de cárie nas idades de 6 a 12 anos<sup>4,5</sup>.

Apesar dos visíveis avanços tecnológicos da Odontologia, o diagnóstico das consequências da doença cárie – as lesões de cárie – na superfície oclusal dos dentes posteriores suscita discussões acaloradas. Em muitos casos, as lesões de cárie em estágio inicial, quando presentes nestas regiões, sofrem a mesma intervenção invasiva e operativa habitual – restaurações. Deve-se isto ao fato de que quando se deparam com este tipo de lesão de cárie, muitos dentistas sentem-se mais seguros indicando o tratamento restaurador.

Historicamente, o diagnóstico de lesões cariosas oclusais tem sido exame visual associado ou não ao uso de sonda e radiografia. O critério “sonda prendeu” tem sido contra-indica-

\* Christopher Corbellini - Mestre em Dentística pela Faculdade de Odontologia e Centro de Pós-Graduação São Leopoldo Mandic, Campinas-SP; Professor de Dentística da Uniplac, Lages, SC.

\*\* Adriana Silva de Carvalho - Professora de Materiais Dentários da Faculdade de Pindamonhangaba, Pindamonhangaba, SP.

\*\*\* Ynara Bosco de Oliveira Lima-Arsati - Professora de Bioquímica e Cariologia da Faculdade de Odontologia e Centro de Pós-Graduação São Leopoldo Mandic, Campinas, SP. Rua José Rocha Junqueira, 13. Bairro Ponte Preta. CEP: 13041-445. Campinas, SP. Telefone: 19-3211-3600 Fax: 19-3211-3635; e-mail: [ynaralima@yahoo.com](mailto:ynaralima@yahoo.com)

do, nas últimas décadas, por seu potencial efeito iatrogênico e por não possuir uma validade adequada<sup>6,7</sup>. Diferentes métodos de diagnóstico podem ser associados ao exame visual: exame radiográfico convencional, transluminação com fibra ótica, medida de resistência elétrica<sup>8,9</sup> apresentando cada um suas vantagens e desvantagens.

A falta de um método de diagnóstico único e eficaz para detecção de lesões iniciais afeta o diagnóstico e o tratamento de lesões cáries oclusais. Associado a isto, a redução na prevalência da doença tem provocado um aumento de diagnóstico falso-positivo. Além disso, vários estudos têm apontado para um padrão diferenciado de manifestação da doença cárie. Relata-se uma prevalência aproximada de 10% de lesões em dentina sob um esmalte aparentemente normal (6% em molares superiores e, aproximadamente, 13% em inferiores)<sup>10</sup>. Todas estas mudanças afetam a exatidão diagnóstica<sup>11</sup>.

A cárie oculta é uma lesão cariosa detectada em radiografias interproximais na dentina, em que, clinicamente, o esmalte oclusal se apresenta sadio ou minimamente desmineralizado<sup>12</sup>. Os estudos etiológicos apontam como responsáveis pelo aparecimento deste tipo de lesão a sacarose, a microbiota específica, deficiências estruturais e anatômicas do esmalte e a utilização de fluoreto<sup>13</sup>. O amplo uso de fluoretos recebe atenção especial como agente indireto de incremento da incidência de cárie oculta. O esmalte dentário, por estar em contato direto com o meio bucal, ao contrário da dentina, está mais exposto aos fluoretos, e, portanto, remineraliza-se com mais facilidade<sup>14</sup>. O termo “oculta”, entretanto, é inadequado, uma vez que a lesão cariosa é identificável do ponto de vista radiográfico. Esta denominação talvez reflita a dependência do uso exclusivo do exame clínico na detecção de lesões de cárie por parte dos dentistas.

Diante do difícil diagnóstico de lesões de cárie oculta, e da possibilidade de progressão silenciosa bem como de envolvimento pulpar, o objetivo deste trabalho foi apresentar e discutir as características da cárie oculta, a partir do relato de um caso clínico.

### RELATO DO CASO CLÍNICO

Paciente A.G., gênero feminino, 19 anos, solicitou tratamento na clínica odontológica do C.P.O. São Leopoldo Mandic. A anamnese, feita com a paciente na primeira consulta, chamou a atenção pelo uso de solução de fluoreto de sódio a 0,05% diariamente, escovação com dentífrico fluoretado 4 vezes ao dia e ingestão freqüente de alimentos ricos em sacarose. Não foi possível determinar se na região onde a paciente residia a água de abastecimento público era

fluoretada. O exame clínico demonstrou a ausência de manchas brancas nas superfícies livres dos dentes (Figura 1). As únicas manifestações da presença da cárie foram diagnosticadas nas superfícies oclusais dos elementos 46, 47 e 36.

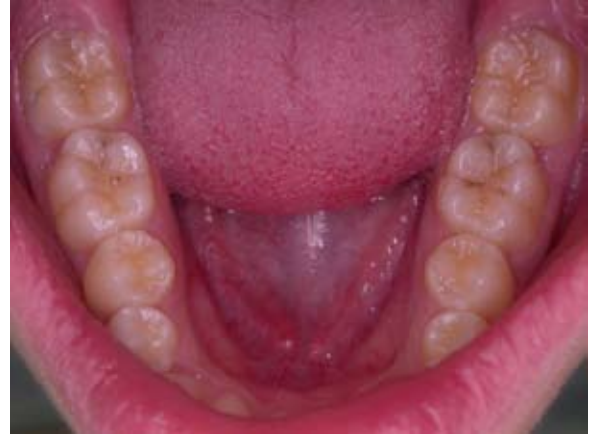

Figura 1- Aspecto inicial, evidenciando uma lesão de cárie restrita ao sulco méseo-distal do elemento 46 (vista oclusal).

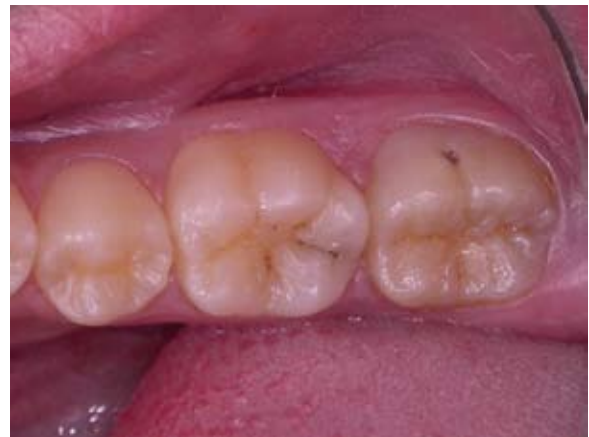

Figura 2- Aspecto inicial, em maior aproximação.

No dente 46 havia uma lesão de cárie restrita ao sulco méseo-distal, sem cavitação. As margens da lesão não se apresentavam esbranquiçadas, sugerindo o diagnóstico de lesão de cárie paralisada<sup>15</sup>.

O exame radiográfico interproximal mostrou evidência de diminuição da radiopacidade da dentina na região distal do dente (Figura. 3). Foi utilizado o Diagnodent (Kavo) como método auxiliar de diagnóstico (Figura. 4). O aparelho foi aplicado nos dentes 46, 47 e 36, para efeito de comparação das lesões de cárie existentes. Foi também aplicado no elemento 36 (Figura. 5), que se apresentava hígido clínica e radiograficamente, para comparação das lesões de cárie com uma superfície oclusal sadio. O exame acusou diferença entre a superfície oclusal dos elementos 46 e do 37, contribuindo para o diagnóstico de lesão de cárie no 46. O resultado dos

exames com os dentes 36 e 47 foram desprezados porque as lesões de cárie destes dentes já haviam sido diagnosticadas clinicamente.

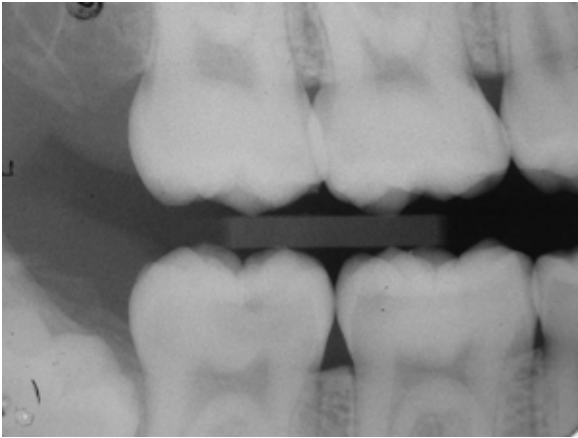


Figura 3 – Exame radiográfico interproximal, utilizado como complemento do diagnóstico para identificar as lesões cariosas.



Figura 4 – Diagnodent (Kavo), instrumento utilizado como método auxiliar de diagnóstico.

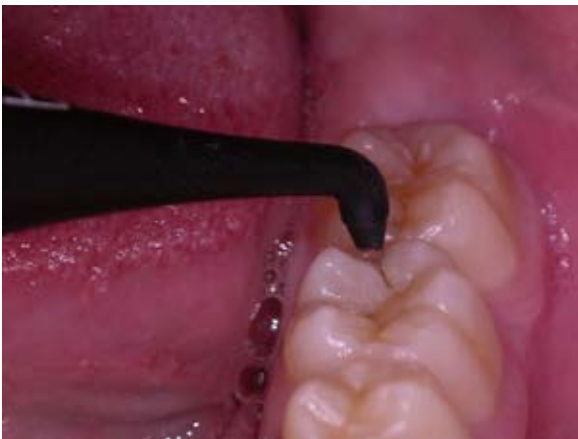

Figura 5- Ponta do Diagnodent (Kavo), aplicado no dente 36, após a aplicação nos dentes 46 e 47, com o objetivo de comparar as lesões de cárie existentes (vista direta por mesial).

Com o diagnóstico estabelecido: cavitação provocada por cárie nos elementos 36 e 47, e cárie oculta no elemento 46; o plano de tratamento proposto foi: orientação de higiene bucal, controle da dieta cariogênica, orientação sobre o uso do flúor e tratamento restaurador dos elementos 46, 36 e 47. Como o objetivo deste trabalho é relatar um caso clínico de diagnóstico e tratamento de cárie oculta, a descrição a seguir referir-se-á somente ao elemento dental nº. 46. O material restaurador proposto foi resina composta, por tratar-se de uma lesão pequena, sem envolvimento de cúspides.

Inicialmente executou-se a anestesia. No período que precedeu o efeito total do anestésico, foi feita a tomada de cor do dente. Foi utilizada a escala de cores para resina composta do próprio fabricante (3M-ESPE). A cor escolhida foi a A1. A escolha de cor foi seguida pelo isolamento absoluto do campo operatório.

Com o dente isolado, foi feita a abordagem inicial da lesão cariosa do dente 46. Foi utilizada a broca carbide nº 329 em alta-rotação (Figura 6). Ao remover o esmalte intacto da superfície oclusal o operador experimentou a sensação de “cair no vazio”, que acontece quando a pressão exercida na ponta de alta-rotação, suficiente para cortar o esmalte dentário, torna-se excessiva para cortar tecidos cariados, que são menos resistentes que os tecidos hígidos. Ao atingir o corpo da lesão de cárie o operador iniciou a remoção da dentina cariada do elemento 46 com broca de aço nº 2 em baixa-rotação (Figura 7).

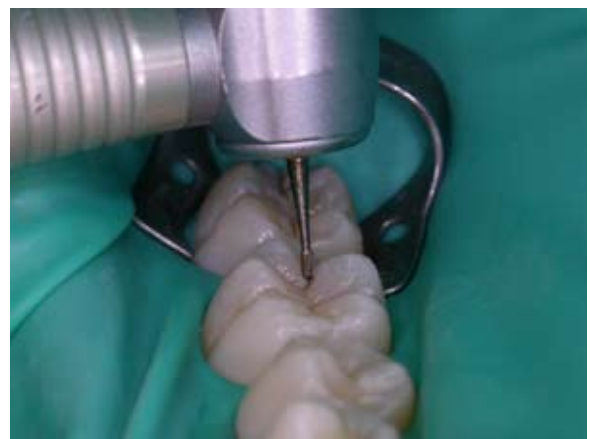

Figura 6 – Abordagem inicial da lesão cariosa do dente 46 com broca carbide nº 329 em alta-rotação (vista direta por mesial).

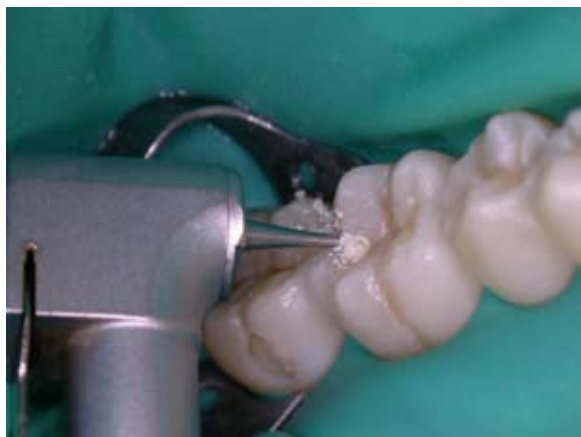

Figura 7- Remoção de dentina cariada do elemento 46 com broca de aço nº 2 em baixa-rotação (vista direta por mesio-vestibular).

O preparo cavitário foi finalizado quando foi constatado que não havia mais dentina contaminada. No fundo da cavidade foi mantida a camada de dentina esclerosada, que tem maior resistência ao corte com brocas, e a importante função de proteger o complexo dentina-polpa contra agressões externas<sup>16</sup> (Figura 8).

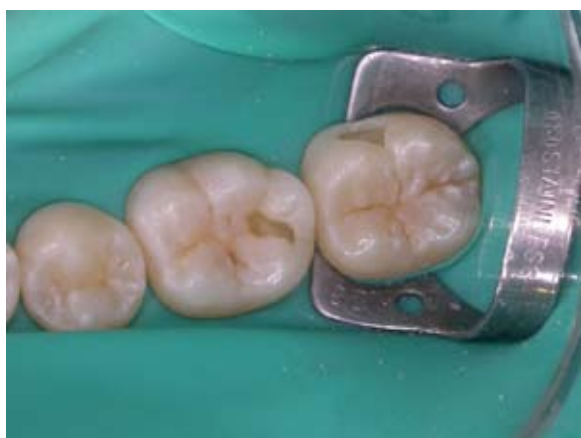

Figura 8- Aspecto da cavidade após o preparo (vista oclusal).

Foi executado o condicionamento ácido total da cavidade, com ácido fosfórico a 37% (Attack-Tec, Dental-Tec) por 15 segundos. Após esta etapa, foi possível observar o aspecto de perda de brilho do esmalte próximo das margens da cavidade. Foi aplicado o sistema adesivo (Single Bond/3M ESPE) em camadas, intercaladas por suaves jatos de ar (Figura 9). Após verificar o aspecto brilhoso da dentina e do esmalte cobertos pelo adesivo, procedeu-se a foto-ativação (Figura 10). A inserção da resina composta (Z250/3M-ESPE) cor A1 foi executada em incrementos, tomando o cuidado de não unir paredes circundantes opostas da cavidade (Figura 11). Cada incremento foi foto-ativado por 40 segundos. Os incrementos foram inseridos da forma mais anatômica possível, para minimizar a etapa de acabamento.

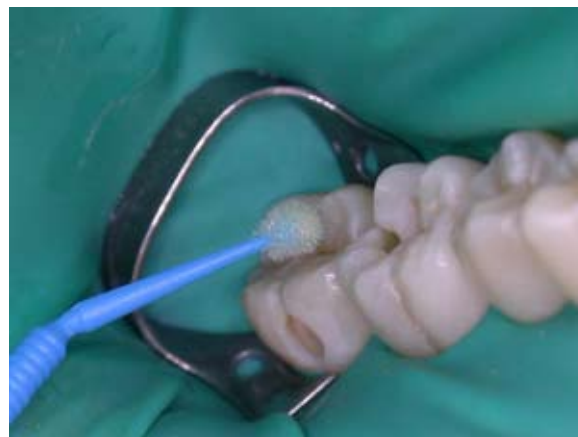

Figura 9- Aplicação do sistema adesivo - Single Bond/3M - em camadas intercaladas por suaves jatos de ar (vista direta por mesio-vestibular).

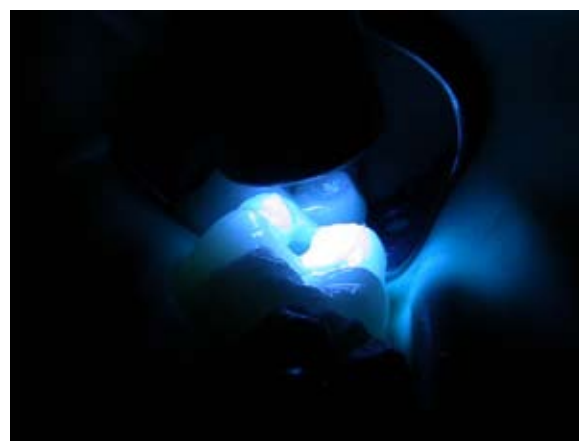

Figura 10 – Foto-ativação.

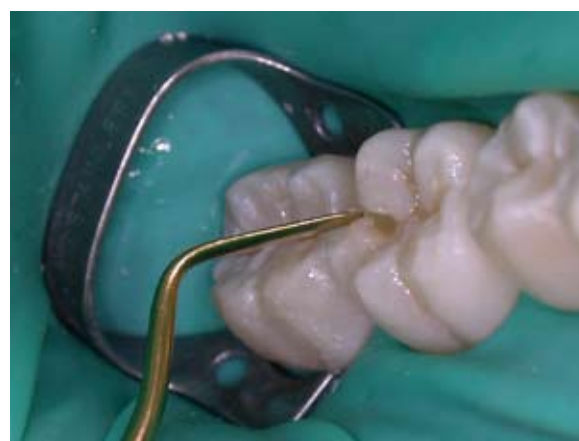

Figura 11 - Inserção da resina composta - Z250/3M/ESPE - no elemento 46 (vista direta por mesial).

O acabamento da restauração foi executado na mesma sessão (Figura 12). Foram utilizadas pontas diamantadas de granulação fina nº. 3118 e 1190 (KG Sorensen/SS White). As pontas diamantadas desgastaram a restauração sutilmente, para reproduzir a anatomia da superfície oclusal que havia

sido perdida no preparo cavitário. Após o acabamento inicial, o isolamento foi removido e foi feita a análise da oclusão. Com o auxílio de fitas de demarcação oclusal AccuFilm (Parkell), a paciente foi manipulada para ocluir em relação cêntrica. Não foi constatada nenhuma interferência. Da mesma forma, quando a paciente ocluiu em máxima intercuspidação habitual, também não foi encontrada nenhuma interferência.

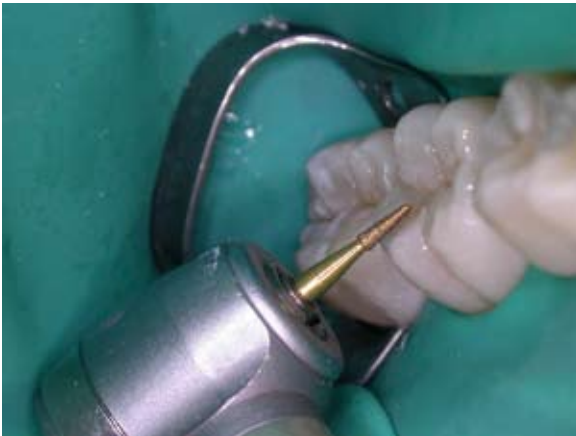

Figura 12- Acabamento da restauração.

Para o polimento da restauração, que foi executado logo após a verificação da oclusão, foram utilizadas pontas Enhance (Dentsply). Foram também utilizadas pastas de polimento Poli I e II (Kota) para obter o polimento final.

Com o polimento final, deu-se por concluído o procedimento restaurador (Figura. 13).

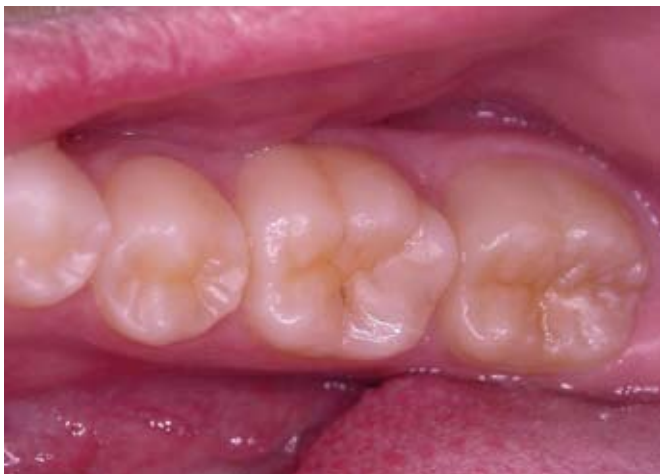

Figura 13 - Aspecto final.

## DISCUSSÃO

Esse caso clínico apresenta características especiais que colaboram no diagnóstico de cárie oculta. A presença de lesões de cárie dentária em quatro dentes está provavelmente relacionada com a frequente ingestão de alimentos ricos em

sacarose. Existe relação direta entre a dieta rica em açúcares e o número de lesões de cárie<sup>17</sup>. O uso de fluoretos nas formas mais comuns disponíveis: bochecho diário com solução de fluoreto, dentifrício e água de abastecimento, são capazes de minimizar os efeitos da cárie. Como foi possível constatar na anamnese, o uso de fluoretos na forma de bochecho pela paciente, além das outras formas, possivelmente minimizou os efeitos da doença cárie. A ingestão frequente de sacarose e a alta exposição aos fluoretos são fatores etiológicos, quando associados, de cárie oculta<sup>14</sup>.

No exame radiográfico interproximal foi possível observar a diminuição da radiopacidade da dentina no local da lesão. O exame radiográfico está indicado como método diagnóstico para cárie oculta<sup>12,18</sup>. O exame radiográfico permite analisar a dentina adjacente ao esmalte não cavitado da cárie oculta, que não é tão facilmente visualizada no exame clínico. O exame radiográfico apresenta, portanto, vantagem sobre o exame clínico<sup>7,13</sup>.

Para o melhor diagnóstico da atividade de cárie de qualquer lesão, cavitada ou não, a associação de métodos diagnóstico é o mais indicado<sup>7,13</sup>. O equipamento de fluorescência a laser, DiagnoDent (Kavo) pode ser usado como um exame complementar para determinar a existência ou não deste tipo de lesão<sup>19</sup>. Neste caso clínico, o exame de fluorescência a laser colaborou no diagnóstico de cárie, pois demonstrou que o dente com a lesão de cárie oculta apresentava maior desmineralização.

O tratamento de todos os tipos de lesão de cárie deve incluir a orientação de higiene bucal e o controle da ingestão de alimentos cariogênicos<sup>20</sup>. Desta forma, será possível diminuir a incidência de novas lesões cariosas. A paciente foi orientada e, durante todas as consultas para a execução do tratamento, demonstrou ter assimilado as orientações e as incluiu na sua rotina.

As lesões de cárie já estabelecidas devem ser indicadas para o tratamento restaurador<sup>21</sup>. A cárie oculta tem a mesma indicação, já que, invariavelmente, apresenta a desmineralização da dentina de maneira significativa. Por este motivo, no caso apresentado o tratamento indicado foi o restaurador.

O material restaurador indicado foi resina composta. A cavidade formada foi relativamente pequena, colaborando ainda mais para a indicação deste material, cujo preparo cavitário é mais conservador do que o preparo para amálgama<sup>22</sup>. Apesar da superior longevidade clínica das restaurações de amálgama e das suas melhoras nas características manipulativas, a resina composta é o material de primeira opção para pequenas cavidades estritamente oclusais e é perfeitamente indicada para pacientes que utilizam a fluoroterapia<sup>22,23,24</sup>.

O tamanho reduzido da cavidade tem relação direta com a precocidade no diagnóstico. Tal precocidade só é possível, para este tipo de lesão de cárie, com o exame radiográfico<sup>21</sup>.

## CONCLUSÃO

Devido à possibilidade de um diagnóstico clínico falso negativo para cárie em dentes com a superfície oclusal hígida, está indicado o exame radiográfico interproximal como rotina para todos os pacientes.

## REFERÊNCIAS BIBLIOGRÁFICAS

- Gustaffson BE, Quensel CE, Lanke LS, et al. The Vipeholm dental caries study: the effect of different levels of carbohydrate intake on caries activity in 436 individuals observed for five years. *Acta Odontol Scand* 1954;11(3-4):232-64.
- Burt BA, Pai S. Sugar consumption and caries risk: a systematic review. *J Dent Educ* 2001;65(10):1017-23.
- Weyne SC, Harari SG. Cariologia: implicações e aplicações clínicas. In: Baratieri LN. *Odontologia restauradora: fundamentos e possibilidades*. São Paulo: Santos; 2001. cap.1, p.1-30.
- Lazarchik DA, Firestone AR, Heaven TJ et al. Radiographic evaluation of occlusal caries: effect of training and experience. *Caries Res*. 1995 set/out;29(5):355-8.
- Santos RM. Distribuição das doenças da cavidade bucal nos usuários do Sistema Único de Saúde de Belo Horizonte: um estudo de prevalência [dissertação]. Belo Horizonte: Faculdade de Odontologia, Universidade Federal de Minas Gerais; 1996.
- Stookey G. Should a dental explorer be used to probe suspected carious lesions? No--use of an explorer can lead to misdiagnosis and disrupt remineralization. *J Am Dent Assoc*. 2005;136(11):1527-31.
- Barbosa-Sousa F, Percinoto C. Restrições do uso da sonda exploradora. *Rev Gaucha Odontol*. 1994;42(4):227-32.
- Flório FM, Rodrigues JA, Ramacciato JC, et al. Avaliação in vivo de métodos de diagnóstico para a superfície oclusal. *Rev Assoc Paul Cirurg Dent*. 2002;56(1):43-8.
- Mialhe FL, Pereira AC, Pardi V, de Castro Meneghim M. Comparison of three methods for detection of carious lesions in proximal surfaces versus direct visual examination after tooth separation. *J Clin Pediatr Dent*. 2003;28(1):59-62.
- Kidd EAM, Naylor MN, Wilson RF. Prevalence of clinically undetected and untreated molar occlusal dentine caries in adolescents of the Isle of Wight. *Caries Res*. 1992;26:397-401.
- Pereira CRS. Validade dos exames clínico e radiográfico aplicados em cicatrículas e fissuras de molares permanentes jovens - um estudo in vivo [dissertação]. Belo Horizonte: Faculdade de Odontologia, Universidade Federal de Minas Gerais; 1997.
- Weerheijm KL. Occlusal 'hidden caries'. *Dent Update*. 1997 jun;24(5):182-4.
- Prakki A, Campos BB, Regalado D et al. Cárie oculta: uma visão atual. *Salusvita* 2002;21(1):67-76.
- Guignon AN. Integration of a laser fluorescence caries detection device in dental hygiene practice. *Compend Contin Educ Dent*. 2003;24 Suppl 5:13-7.
- Fejerskov O, Kidd E. *Cárie Dentária: a doença e seu tratamento clínico*. São Paulo: Santos; 2005.
- Medeiros E, Rosenblatt A. Considerações atuais sobre cárie crônica. *Rev Gaucha Odontol*. 2007;55(2):203-8.
- Tinanoff N, Palmer CA. Dietary determinants of dental caries and dietary recommendations for preschool children. *Refuat Hapeh Vehashinayim*. 2003;20(2):8-23.
- Castro AKBB, Pimenta LAF. Cárie oculta: como diagnosticar e tratar. *Rev ABO Nac*. 2002;10(5):292-6.
- Sanchez-Figueras A. Occlusal pit-and-fissure caries diagnosis: a problem no more. A science-based diagnostic approach using a laser-based fluorescence device. *Compend Contin Educ Dent*. 2003;24 Suppl 5:3-11.
- Petersen PE, Hoerup N, Poomviset N et al. Oral health status and oral health behaviour of urban and rural schoolchildren in Southern Thailand. *Int Dent J*. 2001 abr;51(2): 95-102.
- Silva SREP, Imparato JCP. Uma opção para restauração de dentes com cárie oculta. *Rev Assoc Paul Cir Dent*. 2002;56(6):423-5.
- Oliveira LB, Tamay TK, Rodrigues CRMD, et al. Réplica da face oclusal: técnica alternativa para restauração de molares decíduos. *J Bras Odontopediatr Odontol Bebe*. 2001;4(21):405-10.
- Rodrigues JA, Marchi GM, Serra MC, Hara AT. Visual evaluation of in vitro cariostatic effect of restorative materials associated with dentifrices. *Braz Dent J*. 2005;16(2):112-8.
- Rodrigues JA, Basting RT, Serra MC. Procedimentos não Invasivos e restauradores em Superfícies Oclusais. *Rev Paul de Odontol*. 2000;22(6):24-30.